六旬老人脑出血不省人事，神经外科Ⅱ病区连夜施救

两次手术争分夺秒，病人转危为安

脑出血、意识变差、瞳孔散大……身处濒死边缘，我院神经外科Ⅱ病区团队高效配合，协同作战，化解了这场生命危机。

家住钟祥市的老简今年60岁，家庭和睦，子女也很孝顺，除了患有高血压，吃点降压药之外，身体还是很硬朗的。老简平时为人和蔼，见谁都乐呵呵的。

天有不测风云，今年2月中旬的一天，老简突然不省人事，伴有恶心、呕吐的症状。家人立即将他送入当地医院治疗，被诊断为脑出血，历经了一个小时的抢救，老简的症状没有得到缓解，更糟糕的情况出现了，双侧瞳孔散大，意识状态进一步变差，情况不容乐观。当地医生建议立刻转上级医院治疗。

距离老简发病已经3个小时了，老简被送到我院后，我院神经外科Ⅱ病区值班医生龚清永立即为老简安排全脑血管造影检查，查找出血原因和部位。造影结果显示：前颅底有动静脉瘘形成，CT显示左侧硬膜下血肿，左侧额叶出血，脑疝形成。科室主任陈吕安表示：“患者（指老简）病情很重，变化很快，我们要争分夺秒手术抢救，清除他的脑内血肿，切除动静脉瘘！”

面对如此凶险复杂的病情，医疗救治小组迅速集结连夜展开术前讨论。考虑到手术的部位特殊，位置较深，而且毗邻的神经、血管较多，手术风险极大，术中易发生再次大出血且止血困难，最终决定采用复合手术方式治疗，先介入栓瘘口，减少其血流量，再手术清血肿同时切除瘘口，最大限度地减少手术的风险。

周密、详细的手术方案制定后，凌晨1点40分，陈吕安带领团队精准找到瘘口，成功完成动静脉瘘口的栓塞，整个过程手术历时三小时。

与此同时，手术室已经在紧锣密鼓准备第二场手术，老简被送至手术室后，主任罗勇带队耐心细致地解剖，完成开颅血肿清除术+动静脉瘘切除术+去骨瓣减压术。早上7点，手术圆满完成。

经过十几天的康复治疗，老简已经自如下床走路活动，吃饭穿衣都可以自己动手，老简及家属对手术效果丰常满意。不久，老简办理出院。 （曹孟醒）

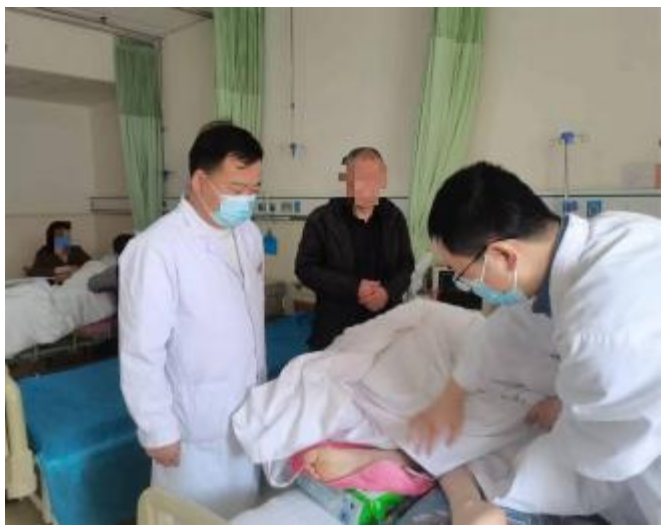

延伸阅读

(1)硬脑膜动静脉瘘一般指硬脑膜动静脉畸形，硬脑膜动静脉畸形（DAVM）是硬脑膜内的动静脉沟通或动静脉瘘，由硬脑膜动脉或颅内动脉的硬脑膜支供血，并回流至静脉窦或动脉化脑膜静脉。

(2)脑出血是指原发性非外伤性的脑实质出血，也称自发性脑出血，占急性脑血管病的20%～30%，脑出血是急性脑血管病中病死率最高的疾病类型。常发生于50岁以上的患者，而且大多数人伴有高血压病史。

(3)脑疝指当颅腔内某一分腔有占位性病变时，该分腔的压力比邻近分腔的压力高，脑组织从高压区向低压区移位，导致脑组织、血管及神经等重要结构受压和移位，有时被挤入硬脑膜的间隙或孔道中，从而引起一系列严重临床症状和体征，称为脑疝。脑疝病情进展往往快而凶险，容易对患者生命造成严重威胁，且预后较差，病死率、致残率高。